מחויבים להוביל

תסמונת היידה – והרופא הגריאטר

רועי ורונה, ענבל מעיין ,סאמר ג'אבר, יצהל ברנר .

פנימית גריאטרית,

מרכז רפואי מאיר.כפר סבא

מסונף לפקולטה לרפואה, אוניברסיטת תל אביב

כללית מעל 100 שנה
הכי טובה למשפחה

מרכז רפואי מאיר
מסונף לפקולטה לרפואה, אוניברסיטת תל אביב

מחויבים להוביל

תאור מקרה

- בת 97 , א+5, צלולה ועצמאית, מתגוררת לבד עם עזרה מביטוח לאומי. שמורה מאוד קוגנטיבית, עצמאית.

כללית מעל 100 שנה
הכי טובה למשפחה

מרכז רפואי מאיר
מסונף לפקולטה לרפואה, אוניברסיטת תל אביב

מחויבים להוביל

ברקע

- Aortic Stenosis (AS) קשה עם שטח מסתם 0.47 ס"מ מרובע.
- ידוע על CAF (ללא טיפול אנטיקואגולנטי כרוני)
- סוכרת
- אנמיה ידועה עם המוגלובין בסיס סביב 10 שלא בוררה טופלה במנות דם
- דמם תוך מוחי ב2015.

כללית מעל 100 שנה
הכי טובה למשפחה

מרכז רפואי מאיר
מסונף לפקולטה לרפואה, אוניברסיטת תל אביב

אקו לב שהדגים:

- תפקוד סיסטולי תקין של חדרי הלב,
- ללא הפרעה סגמנטרית בהתכווצות,
- הפרעה דיאסטולית דרגה II,
- הרחבת עליות, MR ו TR קלים,
- AS קשה עם שטח מסתם 0.47 ס"מ.

אנמיה מיקרוציטית ידועה

- , לא עברה בירור גסטרו בגלל גיל ורקע קרדיאלי הוחלט שחולה לא מתאימה לגסטרו ו קולונוסקופיה, בביקור גסטרו אחרון הומלץ להמשיך טיפול סימפטומטי לפי הצורך.

מחויבים להוביל

דימום

- דמם תוך מוחי ב2015. דימום פראנכימאטי פרונטאלית משמאל.

כללית מעל 100 שנה
הכי טובה למשפחה

מרכז רפואי מאיר
מסונף לפקולטה לרפואה, אוניברסיטת תל אביב

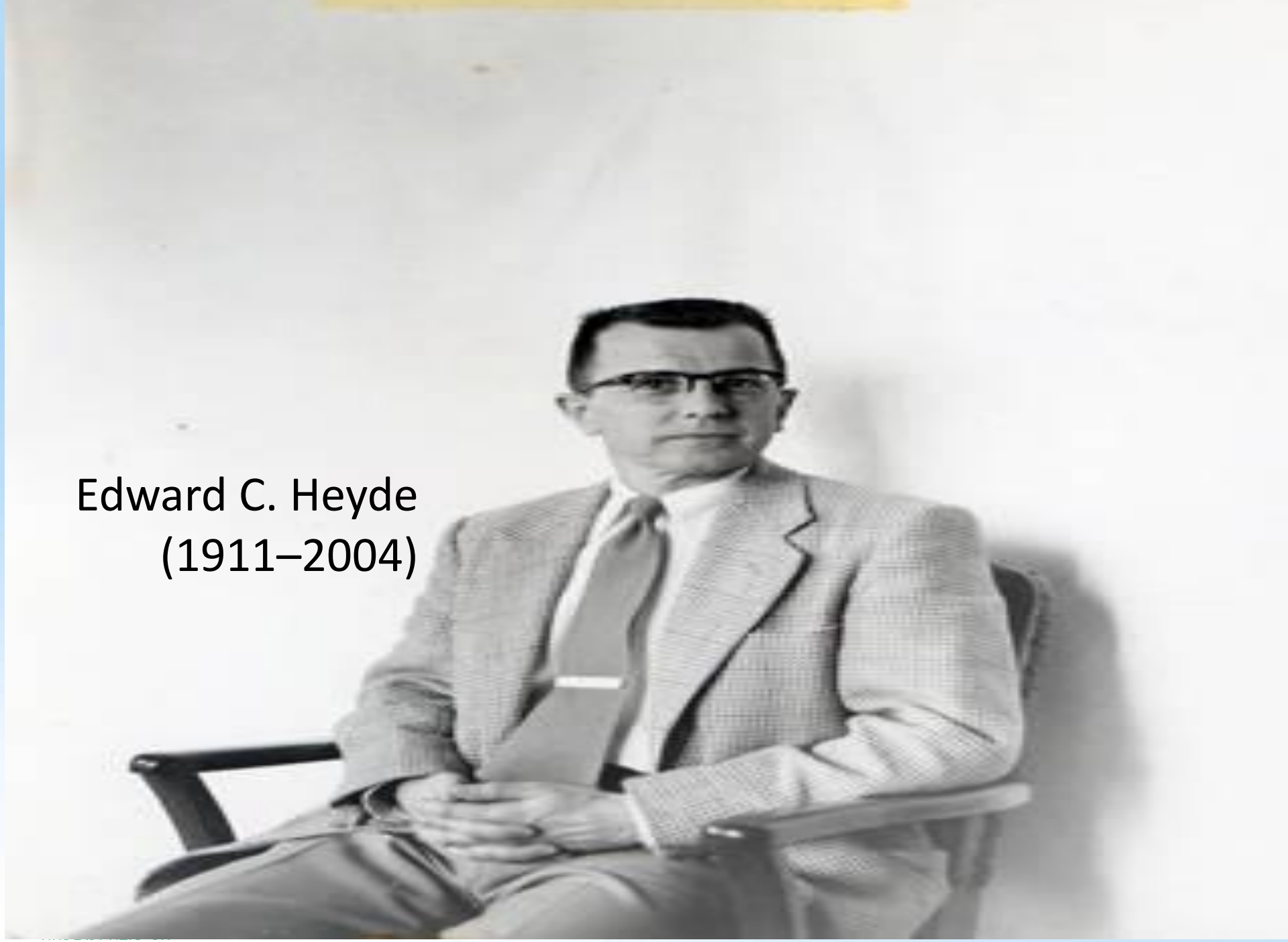
Edward C. Heyde
(1911–2004)

מחויבים להוביל

תסמונת HEYDE

- היידה סינדרום משולב הכולל:
- היצרות מסתמית אורטלית.
- אנגיודיספלזיות במעי הגורם לאנמיה משנית.
- פגיעה במערכת הקרישה. חוסר פעילות של Von Willebrand factor.

- ב -45 השנים לאחר פרסום הראשוני העולם הרפואה ניסה למצוא הסברים, מתקבלים על הדעת עבור הקשר בין היצרות מסתם אורטלי ודימום במערכת העיכול

- בשנת 1987 **King** במאמרו ציין הפסקת דימום על ידי עם החלפת מסתם אורטלי ב -93% מאנשים, לעומת רק 5% באנשים שטופלו ניתוחית .

- התפקיד החשוב של דלול הדם על ידי VON Willebrand נרכש בהיצרות של אבי העורקים הוצע לראשונה בשנת 1992 על ידי **Warkentin** .
- אשר ציין קשר בין היצרות של אבי העורקים ו IIA von Willebrand שתוקן על ידי החלפה כירורגית של שסתום אבי העורקים.
- גם צוין כי von Willebrand הוא גורם ידוע לדימום מאנגיודיספלזיה .

- בשנת 2003 פורסם מאמר על ידי Vincent. אשר ציין שמעבר זרימת הדם מייצרת מערבולת במסתם אשר פוגע ב VON WILLEBRAND
- פגיעה זו נפסקת בתוך שעות לאחר ניתוח החלפה מסתם אאורטלי.

מחויבים להוביל

פתופיסיולוגיה

- ההיצרות המסתם אורטאלי גורמת למערבולות בעליה ובעיקר באוזנית, כתוצאה גדילי חלבון של Von Willebrand factorנפתחים ומתחברים לפקטורADAMTS13. כתוצאה נגרמת הפרעה בתפקוד של Von Willebrand factor עם נטיה לדימומים. מה שגורם לדימום יתר בנוסף רקמת המעי רגישה יותר לדימומים מאנגיודפלזיה שיותר שכיחים אצל חולים מבוגרים .

מחויבים להוביל

Von Willebrand factor



Conformational Change and Proteolytic Cleavage of von Willebrand Factor in Aortic-Valve Stenosis.

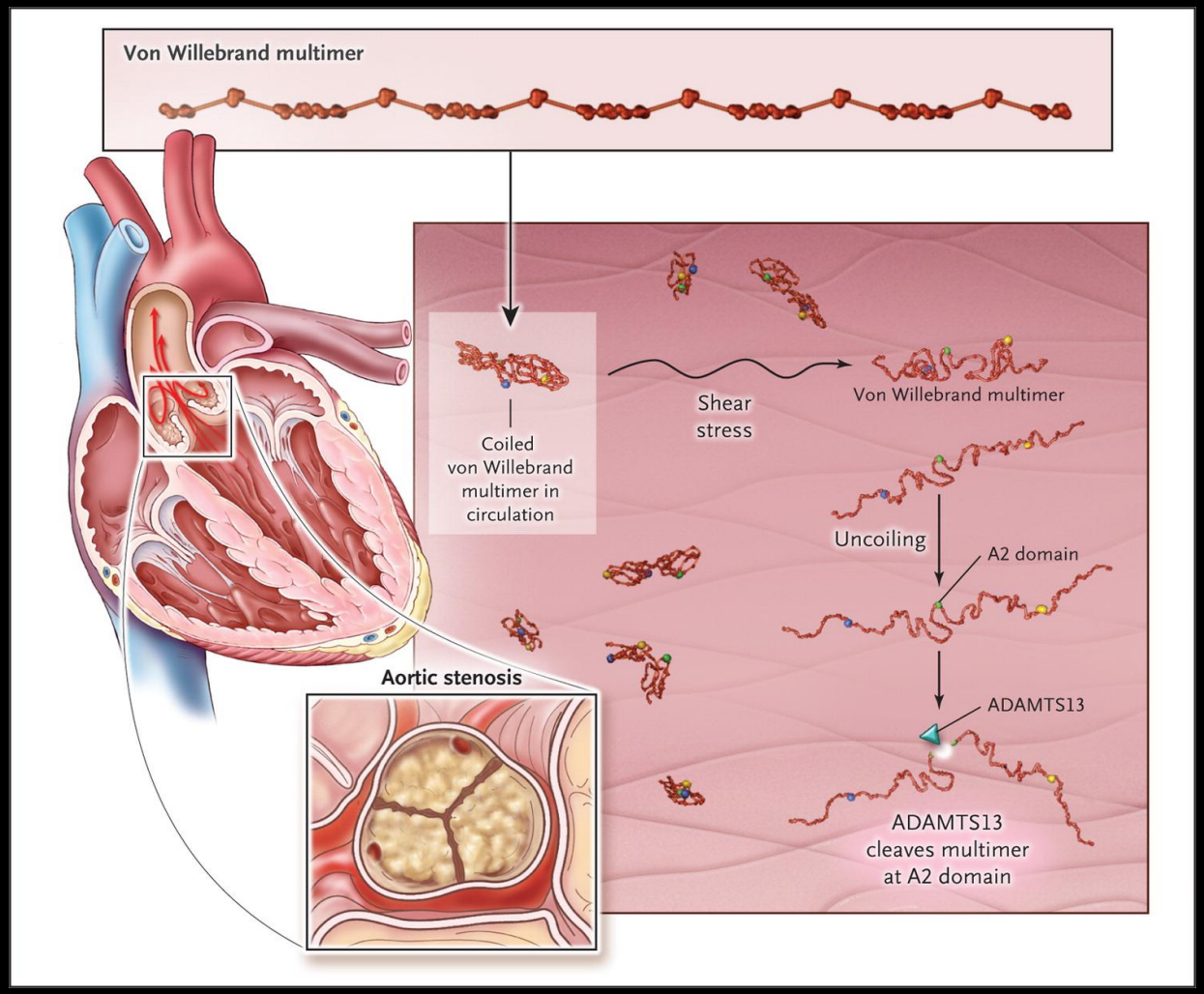

Loscalzo J. N Engl J Med 2012;367:1954-1956.

The NEW ENGLAND JOURNAL of MEDICINE

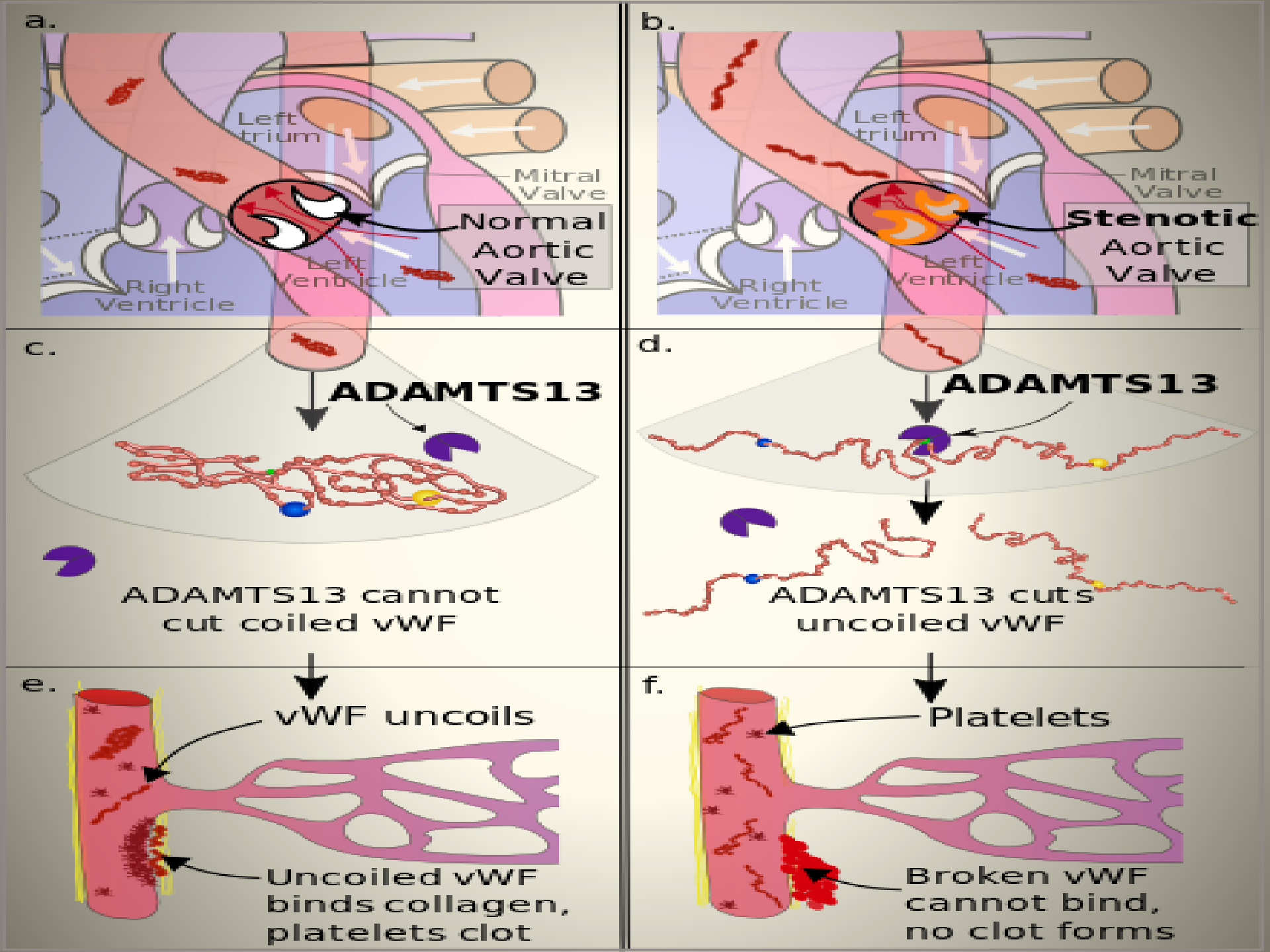
a.
Left trium
Mitral Valve
Normal Aortic Valve
Left Ventricle
Right Ventricle
b.
Left trium
Mitral Valve
Stenotic Aortic Valve
Left Ventricle
Right Ventricle
c.
ADAMTS13
ADAMTS13 cannot cut coiled vWF
d.
ADAMTS13
ADAMTS13 cuts uncoiled vWF
e.
vWF uncoils
Uncoiled vWF binds collagen, platelets clot
f.
Platelets
Broken vWF cannot bind, no clot forms

דיון

- סיפור מקרה זה מאד שכיח פעילות יום יום ברפואה גריאטרית .
- AS שכיח באוכלוסיית הזקנים .
- שילוב של פגיעה בלב עם אנמיה שמקורה מדימומים במערכת העיכול בשילוב עם בעיות קרישה . חיבור של רצף תסמינים אלו נקרא כאמור **היידה סינדרום** .

- לרוב חולים אלו מופנים למספר מומחים מדיספלינות שונות ,הנוטים להפנות את החולה איש לטיפולו של רעהו.
- הובלת הטיפול על ידי רופא גריאטר שרואה את התמונה מלאה יכולה להיטיב עם החולה .

- נזכיר כי טיפול על ידי החלפת מסתם האורטה (למשל על ידי TAVI) יכול להיטיב עם החולה עד ל90 אחוז שיפור במניעת דימומים חוזרים.

מסקנות

- סבירות החולים מעל גיל 65 לפתח פגיעה מסתמית קשה מלווה עם אנמיה והפרעות קרישה גבוה יותר , לרוב חולים אלו עוברים מרופא מקצועי אחד למשנהו , מעורבות הרופא הגריאטר אשר רואה את התמונה המלאה ויוביל את החולה לטיפול שיקל על הסימפטומים המערכתיים השונים.(קוצר נשימה עם אנמיה נלווית מדימום)